

# GNM: Frontálně-okcipitální konstelace

written by Vladimír Bartoš | 28. 1. 2025

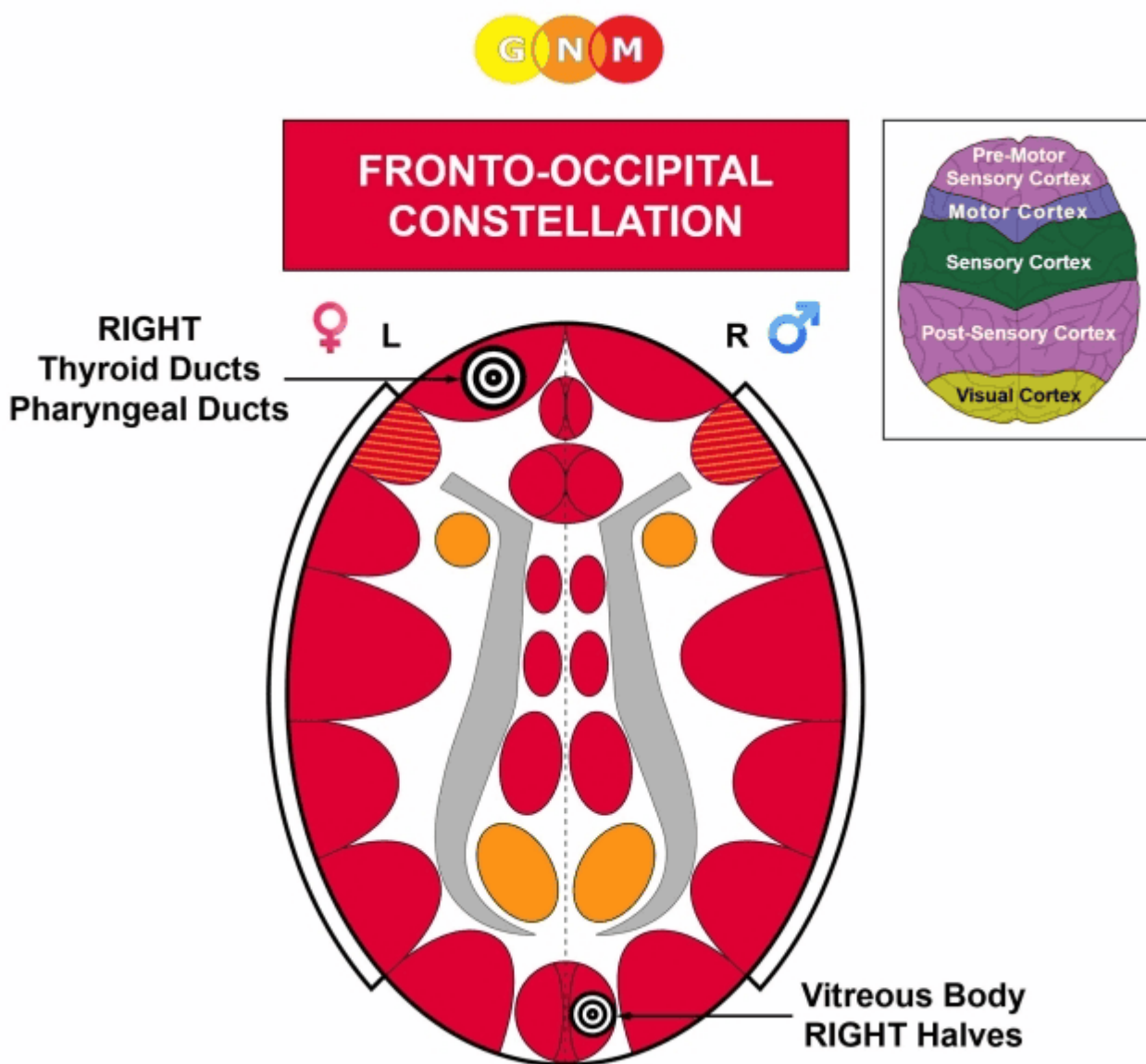
Caroline Markolin, Ph.D.

[Zdroj](#)

Přeložil: Vladimír Bartoš

Frontálně-okcipitální konstelace zahrnuje čelní lalok a týlní lalok (vizuální kůra).

**Biologické konflikty:** [konflikt frontálního strachu](#), [konflikt bezmoci](#), [strach, který nelze setřást](#), [strach z „predátora“](#).



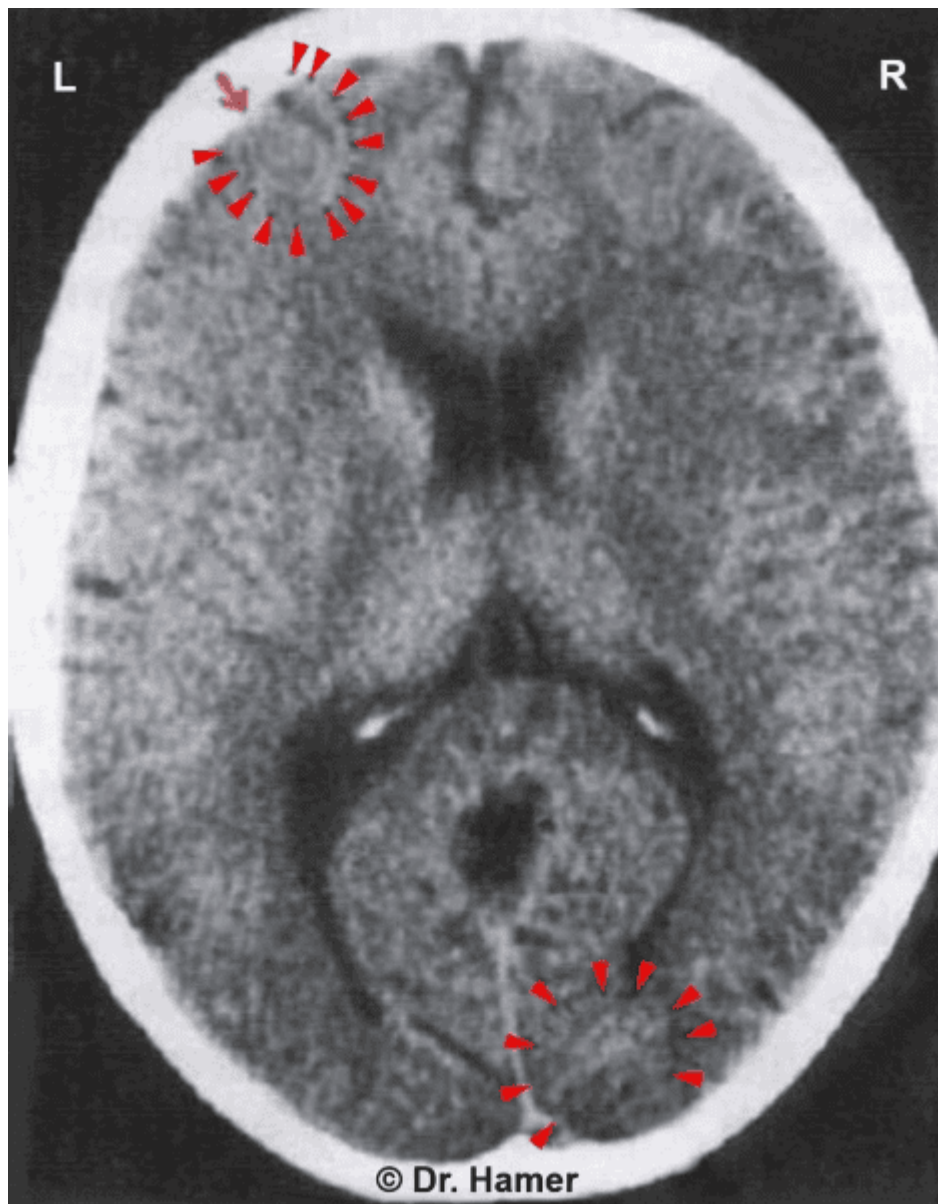
**Úroveň mozku a orgánů:** Odpovídajícími mozkovými relé jsou řídicí centra [vývodů štítné žlázy](#), [hltanových kanáleků](#), [sítnice](#) a [sklivce](#), umístěná diagonálně proti sobě v premotorické senzorycké kůře a vizuální kůře.

Schéma ukazuje konstelaci zahrnující mozková relé pravých [vývodů štítné žlázy/hltanových kanálků](#) (levá premotorická senzická kůra) a pravého [sklivcového tělesa](#) pro pravé poloviny obou očí (pravá vizuální kůra).

**POZNÁMKA:** [Pohlaví, lateralita a hormonální stav](#) člověka určují, zda [konflikt frontálního strachu](#) nebo [konflikt bezmoci](#) ovlivňuje pravý nebo levý čelní lalok. Biologická pravo/levo rukost a to, zda se konflikt týká matky/dítěte, nebo partnera, určují, na které straně zrakové kůry se „[konflikt pronásledování](#)“ registruje (pokud jde o sítnici a sklivcové těleso, je [princip laterality obrácený](#)).

Konstelace se vytvoří, jakmile dojde k druhému konfliktu. **POZNÁMKA:** Frontálně-okcipitální konstelace nezpůsobuje [maniodepresi](#) ani [zástavu zralosti](#). Maniodeprese vzniká pouze tehdy, když se oba konflikty týkají spánkových laloků.

Frontálně-okcipitální konstelace se projevuje jako **dramatický stav akutní paniky**, protože se člověk cítí uvězněn mezi nebezpečím přicházejícím zepředu i zezadu. Panika je obzvláště silná během [epileptoidní krize](#) (viz [psychotické záchvaty](#)). Opakující se záchvaty paniky jsou vyvolány [recidivami konfliktů](#) nebo konfliktními [kolejemi](#) (určitý předmět, osoba, místo, zvuk, pach), které byly uloženy v podvědomí, když se konflikty objevily poprvé.



Tento sken mozku ukazuje frontálně-okcipitální konstelaci. Konstelace byla způsobena šokem z diagnózy rakoviny a oznámením, že je nutná okamžitá operace. [Otok mozku](#) v relé sklivce (zobrazuje se tmavě) naznačuje, že v době, kdy bylo CT pořízeno, byl „[strach z predátora](#)“ (z chirurga) již vyřešen („Podařilo se nám pacientku uklidnit. Po krátkou dobu špatně viděla. Mezitím se vše vrátilo do normálu“).

Zdroj: Ryke Geerd Hamer, *Vermächtnis einer Neuen Medizin*, díl 2, str. 257.

**Další texty ke studiu:**

[GNM: Schizofrenické konstelace](#)

[Duševní nemoci a poruchy nálad z pohledu Germánské nové medicíny](#)

GERMÁNSKÁ NOVÁ MEDICÍNA® (GNM)

GNM: Frontální konstelace

GNM: Paranoidní konstelace

---